УДК 616.831-005

РЕЦИДИВИРУЮЩИЙ ТРАНЗИТОРНЫЙ НЕВРОЛОГИЧЕСКИЙ ДЕФИЦИТ – РЕЗУЛЬТАТ НЕЙРОБИОЛОГИЧЕСКОЙ АДАПТАЦИИ ГОЛОВНОГО МОЗГА

Алексей Викторович Горбунов, доктор медицинских наук, профессор, Тамбовский государственныйо университет им. Г.Р. Державина, Российская Федерция, 392000, г. Тамбов, ул. Интернациональная, 33, alexey.gorbunov@mail.ru

Давид Львович Теплый, доктор биологических наук, профессор, Астраханский государственный университет, Российская Федерация, 414000, г. Астрахань, пл. Шаумяна, 1, dima.tepliy@yandex.ru

Транзиторный неврологический дефицит в классической неврологии – надежный вестник какого-либо патологического процесса в нервной ткани. Однако существенно расширившиеся за последние 10–15 лет диагностические возможности и отсутствие должной клинической трактовки многочисленных нейровизуализационных исследований постулируют дальнейшее осмысление представлений о взаимосвязи развития и состояния артериального русла головного мозга человека с транзиторным неврологическим дефицитом. Представленная в работе логичная последовательность клинических наблюдений иллюстрирует рецидивирующий транзиторный неврологический дефицит на фоне сложных вариантов строения артериального русла головного мозга как результат нейробиологической адаптации головного мозга.

Ключевые слова: транзиторный неврологический дефицит, рецидивирующий транзиторный неврологический дефицит, варианты строения артерий головного мозга человека, аномалии строения артерий головного мозга человека, нейробиологическая адаптация головного мозга человека, магнитно-резонансная томография, магнитно-резонансная ангиография

RECURRENT TRANSIENT NEUROLOGICAL DEFICIT IS THE RESULT OF NEUROBIOLOGICAL ADAPTATIONS BRAIN

Gorbunov Alexey V., Sc.D. (Medical), Professor, Tambov State University of G.R. Derzhavin, 33 Internatsionalnaya Str., Tambov, 392000, Russian Federation, alexey.gorbunov@mail.ru

Teply David L., D.Sc. (Biology), Professor, Head of Chair, Astrakhan State University, 1 Shaumyan Sq., Astrakhan, 414000, Russian Federation, dima.tepliy@yandex.ru

Transient neurologic deficiency in classical neurology is the reliable messenger of any pathological process in nervous fabric. However the diagnostic opportunities which have significantly extended for the last 10-15 years and absence of due clinical treatment of numerous neurovisualization researches postulate further judgment of ideas of interrelation of development and a condition of the arterial course of a brain of the person with transient neurologic deficiency. The logical sequence of clinical supervision has presented in work illustrates recuring transient neurologic deficiency against difficult options of a structure of the arterial course of a brain as result of neurobiological adaptation of a brain.

Keywords: transient neurological deficits, recurrent transient neurological deficits, structural versions of the arteries of the human brain, structural abnormalities of the arteries in the brain, neurobiological adaptation of the human brain, magnetic resonance imaging, magnetic resonance angiography

Транзиторный неврологический дефицит в классической неврологии – надежный вестник какого-либо патологического процесса в нервной ткани: сосудистого заболевания, рассеянного склероза, эпилепсии и пр. Общеизвестно значение транзиторных ишемических атак или преходящих нарушений мозгового кровообращения при цереброваскулярных расстройствах. Однако существенно расширившиеся за последние 10–15 лет диагностические возможности и отсутствие должной клинической трактовки многочисленных нейровизуализационных исследований постулируют дальнейшее осмысление представлений о развитии и состоянии артериального русла головного мозга человека. С другой стороны, необходимость совершенствова-

ния представлений о качестве жизни пациентов с недостаточностью мозгового кровообращения диктует наличие познаний в процессах реабилитации и адаптации нервной ткани к сложившимся неблагоприятным условиям. Также назрела потребность в оценке состояния нейробиологической адаптации головного мозга как в процессе онтогенетических преобразований на протяжении развития патологических состояний и в их взаимосвязи. Наконец, необходимы объяснения верифицированных случаев транзиторного неврологического дефицита с учетом вероятных или недоказательных клинических диагнозов [1; 2].

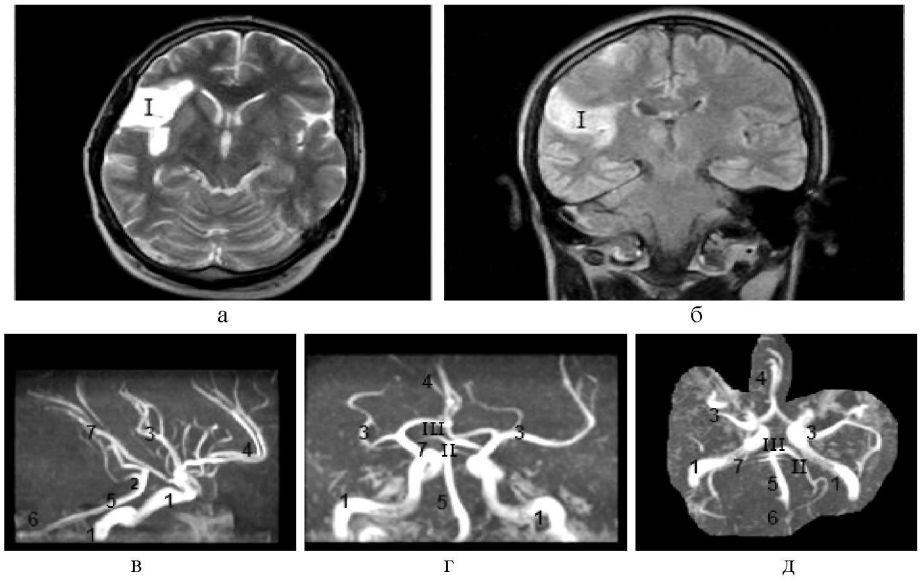

Рис. 1. МРТ (а, б) и МРА (в-д) головного мозга пациента ХБ, 41 год: постишемические изменения в правом полушарии (I); задняя трифуркация ВСА справа (II), гипоплазия обеих ЗСА (III): 1 – внутренняя сонная артерия; 2 – задняя соединительная артерия; 3 – средняя мозговая артерия; 4 – передняя мозговая артерия; 5 – базилярная артерия; 6 – позвоночная артерия; 7 – задняя мозговая артерия

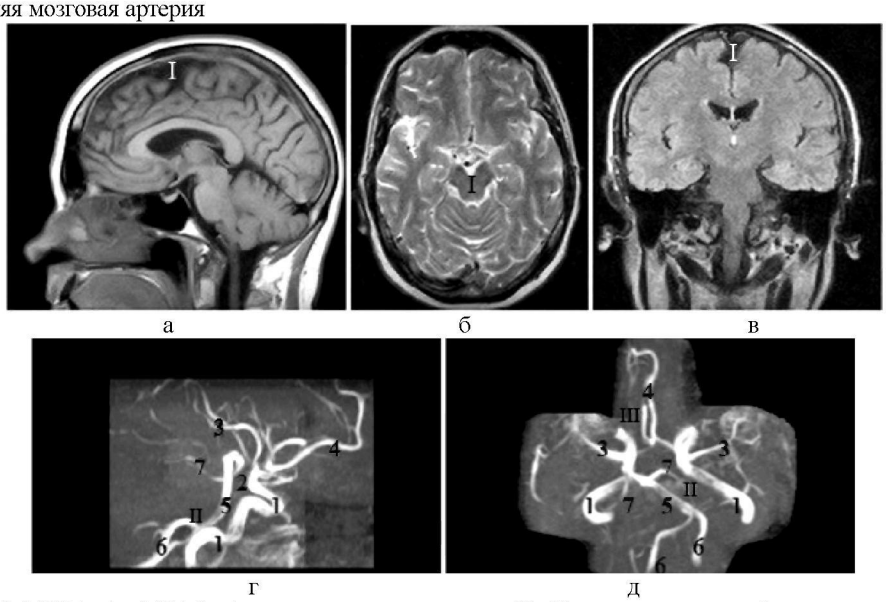

Рис. 2. МРТ (а-в) и МРА (г, д) головного мозга пациентки И., 58 лет: кортикальные борозды умеренно расширены (I); девиация БА влево (II), гипоплазия правой ПМА (III): 1 – внутренняя сонная артерия; 2 – задняя соединительная артерия; 3 – средняя мозговая артерия; 4 – передняя мозговая артерия; 5 – базилярная артерия; 6 – позвоночная артерия; 7 – задняя мозговая артерия

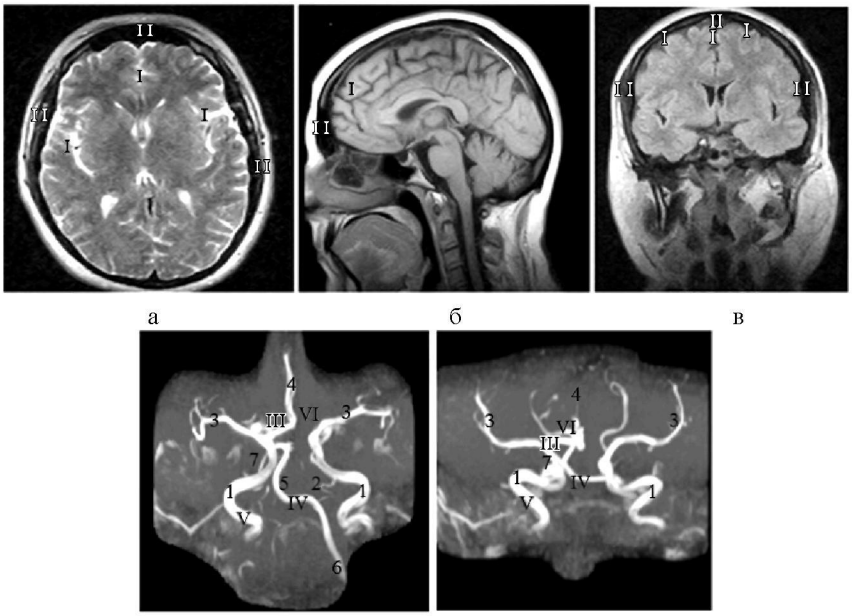

Рис. 3. МРТ (а-в) и МРА (г, д) головного мозга пациентки Ш., 48 лет: конвекситальные борозды (I) и субарахноидальные щели (II) выражены неравномерно, незначительно расширены в лобно-теменных областях. Передняя трифуркация правой внутренней сонной артерии (ВСА) (III) вследствие гипоплазии левой передней мозговой артерии (ПМА) (IV), задняя трифуркация левой ВСА (V) (левая задняя мозговая артерия отходит непосредственно от ВСА), правая ПМА гипоплазирована (VI): 1 – ВСА; 2 – задняя соединительная артерия; 3 – средняя мозговая артерия; 4 – передняя мозговая артерия; 5 – базилярная артерия; 6 – позвоночная артерия; 7 – задняя мозговая артерия

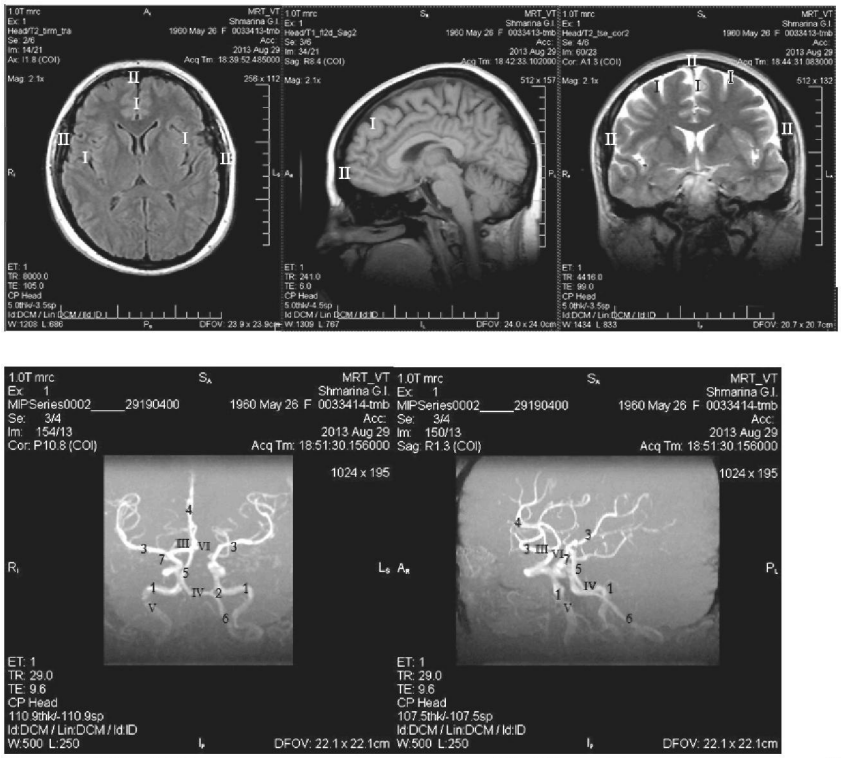

Рис. 4. МРТ и МРА головного мозга пациентки Ш., 53 лет. Пояснения – см. рис. 3

С целью анализа неврологического дефицита на фоне вариантов строения артериального русла головного мозга человека мы представляем логичную последовательность клинических наблюдений во взаимосвязи сочетанных представлений о состоянии вещества головного мозга и артериального русла головного мозга. Итак, были проанализированы неврологический статус и неврологический дефицит 834 амбулаторных и стационарных пациентов от 19 до 87 лет, находившихся на обследовании и лечении в неврологических и нейрохирургическом отделениях ОКБ № 2 им. профессора И.Н. Аламдарова г. Астрахань в 1983–1998 гг., неврологических отделениях МЛПУ «Городская больница № 3» и МЛПУ «Городская больница № 4» г. Тамбов, нейрохирургическом отделении ГУЗ «Тамбовская областная клиническая больница», реабилитационно-оздоровительном комплексе семьи «Б. Липовица», неврологических кабинетах и дневных стационаров МЛПУ «Городская больница № 4», НУЗ «Узловая поликлиника на ст. Тамбов «ОАО “РЖД”» и НУЗ «Узловая больница на ст. Мичуринск-Уральский ОАО “РЖД”», а также в ЦДЛ ООО «Тамбовмедсервис», амбулатории «Домашний доктор», МОЦ «Галиум», МЦ ООО «Диагност Плюс» (г. Тамбов), МЦ «Жизнь» (г. Котовск) в течение 1998–2014 гг. Всем пациентам проводилось комплексное клинико-инструментальное исследование, включающее данные клинического обследования невролога, терапевта и офтальмолога, стандартные лабораторные данные, электрокардиографию, флюорографию или обзорную рентгенографию органов грудной клетки. По показаниям были проведены консультации или обследования у нейрохирурга, гинеколога, отоларинголога, кардиолога, эндокринолога и психотерапевта; исследование когнитивной сферы по краткой шкале оценки психического статуса или мини-исследование психического статуса, транскраниальная допплерография, электроэнцефалография. Всем пациентам были выполнены магнитно-резонансная томография (МРТ) и магнитно-резонансная ангиография (МРА). Диагнозы адаптированы с учетом международной классификации болезней X пересмотра (МКБ-10).

Ниже приведены достаточно показательные клинические наблюдения из совокупности собственных исследований.

Пример 1. Пациент ХБ, 41 год, проходил амбулаторное обследование и лечение в Центре диагностики и лечения «Тамбовмедсервис» с диагнозом «ишемический инсульт в вертебро-базиллярной системе (20.06.2005) на фоне аномалий строения Виллизиева круга». Обратился с жалобами на головокружение, тошноту в положении лежа, шум и дискомфорт в голове. Болен с 20.06.2005, когда утром «все поехало как в карусели, была тошнота и рвота, шаткость при ходьбе». За медицинской помощью не обращался. 21.06 стало лучше, обследован: ОАМ – без патологии; ОАК – Эр – $5{,}0 \cdot 10^{12}$ л; Hb – 154 г/л; ЦП – 0,97; Le – $6{,}3 \cdot 10^{9}$л; СОЭ –7 мм/ч. Глюкоза крови – 5,3 ммоль/л. Протромбин – 108 %; фибриноген – 2,8 г/л. RW – отр. БАК: холестерин – 4,2 ммоль/л; β-липопротеиды – 2,7 г/л; мочевина – 6,4 ммоль/л. ЭКГ: ритм синусовый, 65 уд./мин., нормальное положение Э.О.С. Окулист: ангиопатия сетчаток. Терапевт: практически здоров. Флюорография от 14.11.2004 без патологии. Неврологически: сознание ясное. Менингознаков нет. Когнитивные функции несколько снижены. Зрачки D = S. Реакция зрачков на свет живая. Не доводит кнаружи глазные яблоки. Установочный нистагм при взгляде в обе стороны. Глоточные рефлексы снижены D < S. Легкая девиация языка вправо. Парезов конечностей, чувствительных нарушений нет. В пробе Ромберга – пошатывание. Координаторные пробы – мимопопадание и интенция DetS. Тазовые функции контролирует. МРТ и МРА головного мозга – см. рисунок 1. Проведенное лечение (глицин, мексидол, циннаризин, глиатилин) с улучшением: нет тошноты, головокружения и шума в голове. Неврологически: сознание ясное. Менингознаков нет. Когнитивные функции сохранены. Зрачки D = S. Реакция зрачков на свет живая. Движения глазных яблок в полном объеме. Нистагма и диплопии нет. Глоточные рефлексы живы, D = S. Язык по средней линии. В пробе Ромберга устойчив. Координаторные пробы выполняет.

Пример 2. Пациентка И., 58 лет, консультирована 24.06.2005 в амбулатории «Домашний доктор» (г. Тамбов). Жалобы на пароксизмы головокружения, чаще вечером, головные боли, плохой сон. Больна с 19.04.2005, когда на фоне АД = 150 / 110 мм/рт.ст. возникли общая слабость, головокружение, тошнота, сильная головная боль. Получала арифон-ретард, эднит, глицин, цинаризин, тенорик. Через 6–7 дней почувствовала себя значительно лучше. 19.05.2005 – пароксизм шаткости при ходьбе, головокружения и однократной рвоты на фоне повышения АД до 190 / 110 мм/рт.ст. длительностью 3–4 ч. Бригадой «Скорой помощи» сделано ЭКГ «без явных проблем» и введено 10,0 25 % $MgSO_4$ внутривенно, после чего «все прошло». В июне 2005 г. обследована амбулаторно. ОАМ – без патологии. ОАК – Эр – $4,6 \cdot 10^{12}$ л; Hb – 144 г/л; ЦП – 0,87; Le – $8,0 \cdot 10^9$л; СОЭ – 6 мм/ч. Глюкоза крови – 4,7 ммоль/л. Протромбин– 100 %; фибриноген – 1,98 г/л. RW – отр. БАК: холестерин – 8,5 ммоль/л; β-липопротеиды – 6,7 г/л; мочевина – 5,8 ммоль/л; триглицериды – 2,39 ммоль/л. ЭКГ: синусовый ритм 70 в мин., горизонтальное положение Э.О.С., признаки гипертрофии левого желудочка, умеренные изменения миокарда. Флюорография: без патологии. Окулист: гипертонический ангиосклероз сосудов сетчаток. Терапевт: гипертоническая болезнь II ст., II ст. тяжести, риск 3 $ХСН_0$. Неврологически: сознание ясное. Менингознаков нет. Когнитивные функции несколько снижены. Фон настроения снижен. Зрачки D = S. Установочный нистагм при взгляде вправо и влево. Легкая девиация языка вправо. Слабость мышц лица справа. В пробе Ромберга – пошатывание. Легкая интенция DetS при выполнении координаторных проб. Парезов, чувствительных нарушений нет. Сухожильные рефлексы с конечностей D = S. Симптом Бабинского положителен DetS «под горлышко». Тазовые функции контролирует. МРТ и МРА – см. рисунок 2. На основании жалоб, анамнеза, лабораторных и инструментальных данных, неврологического осмотра установлен верифицированный диагноз «хроническая ишемия головного мозга на фоне аномалий Виллизиева круга (согласно МРА), атеросклероза сосудов и артериальной гипертонии с острым нарушением мозгового кровообращения типа малого инсульта (19.04.05) и типа транзиторной ишемической атаки (19.06.05)».

Пример 3, эпизод 1. Пациентка Ш., 48 лет, проходила амбулаторное обследование и лечение в МОЦ «Галиум» (г. Тамбов) 03.03.2008. Жалобы: головокружение системного характера, тошноту, двух-трехкратную рвоту, шаткость при ходьбе. Анамнез: считает себя больной с 2006 г., когда впервые на фоне полного здоровья появились головокружение и шаткость при ходьбе. После проведенного лечения отметила выздоровление через 5–7 дней. Обследована. ОАМ – без патологии. ОАК – Эр – $4,8 \cdot 10^{12}$ л; Hb – 139 г/л; ЦП – 0,97; Le – $6,1 \cdot 10^9$ л; СОЭ – 7 мм/ч. Глюкоза крови – 4,3 ммоль/л. Протромбин – 100 %; фибриноген – 2,8 г/л. RW – отр. БАК: холестерин – 4,1 ммоль/л; β-липопротеиды – 2,7 г/л; мочевина – 6,4 ммоль/л. Флюорография без патологии. ЭЭГ: легкие общемозговые изменения с сохраненной α-активностью. Реакция активации сохранена. Реакция усвоения преимущественно на низких частотах. Умеренная дисфункция срединных структур. Медленно-волновой или пароксизмальной активности не выявлено. Довольно выражена вегетативная возбудимость. ЭКГ: синусовый ритм, 67 в мин. Нарушение внутрижелудочковой проводимости. Синдром ранней реполяризации. ЭХО-КГ: картина без патологии. Окулист: вены расширены, артерии сужены. Терапевт: практически здорова. Неврологически: сознание ясное. Менингознаков нет. Когнитивные функции несколько снижены. Горизонтальный крупноразмашистый нистагм DetS. Лицо симметрично. Глоточные рефлексы снижены D < S. Девиация маленького язычка вправо. Язык по средней линии. Симптом Бабинского D > S. Повышенные сухожильные рефлексы D > S. В позе Ромберга – падение назад. Координаторные пробы – мимопопадание и интенция D > S. Парезов, чувствительных нарушений конечностей нет. Сухожильные рефлексы оживлены D = S. Тазовые функции контролирует. МРТ и МРА – см. рисунок 3. Через 3 дня на фоне лечения бетасерком, семаксом, глицином и мильгаммой жалобы на головокружение. Неврологически: горизонтальный крупноразмашистый

нистагм. Глоточные рефлексы снижены D < S. Девиация языка вправо, девиация язычка влево. В позе Ромберга – неустойчива, падение назад. Координаторные пробы: мимопопадание и интенция D > S. Через 6 дней на фоне прежней терапии жалоб нет. Неврологического дефицита нет. На основании жалоб, анамнеза, лабораторных и инструментальных данных, неврологического осмотра установлен верифицированный диагноз «варианты строения артериального русла головного мозга (передняя трифуркация правой внутренней сонной артерии, задняя трифуркация левой внутренней сонной артерии, гипоплазия правой вертебральной артерии) с явлениями хронической ишемии головного мозга в виде транзиторных вертебробазилярной недостаточности и статико-координационных нарушений».

Пример 3, эпизод 2. Пациентка Ш., 53 года, проходила амбулаторное обследование и лечение в МЦ ООО «Диагност Плюс» (г. Тамбов) 29.08.2013. Жалобы: головокружение системного характера, тошноту, двух-трехкратную рвоту, шаткость при ходьбе. Анамнез: считает себя больной с 2006 г., когда впервые на фоне полного здоровья появились головокружение и шаткость при ходьбе. После проведенного лечения отметила выздоровление через 5–7 дней. Обследована. ОАМ – без патологии. ОАК – Эр – $3{,}8 \cdot 10^{12}$ л; Hb –- 129 г/л; ЦП – 0,97; Le – $5{,}1 \cdot 10^{9}$ л; СОЭ – 11 мм/ч. Глюкоза крови – 4,6 ммоль/л. Протромбин – 100 %; фибриноген – 2,8 г/л. RW – отр. БАК: холестерин – 4,7 ммоль/л; β-липопротеиды – 2,7 г/л; мочевина – 6,4 ммоль/л. Флюорография без патологии. ЭЭГ: легкие общемозговые изменения с сохранным α-ритмом, несколько сглаженными зональными различиями. Пароксизмальной активности не выявлено. ЭКГ: синусовый ритм, 78 в мин. Нарушение внутрижелудочковой проводимости. Синдром ранней реполяризации. ЭХО-КГ: диастолическая дисфункция левого желудочка по I типу. Суточное мониторирование ЭКГ: ЧСС в пределах возрастной нормы. Вариабельность ритма сердца сохранена. Соотношение высокочастотного и низкочастотного компонентов сбалансировано. Эхографическое исследование щитовидной железы и шейных лимфоузлов: без патологии. Окулист: вены расширены, артерии сужены. Терапевт: практически здорова. Неврологически: сознание ясное. Менингознаков нет. Когнитивные функции несколько снижены. Горизонтальный крупноразмашистый нистагм DetS. Лицо симметрично. Глоточные рефлексы снижены D < S. Девиация маленького язычка вправо. Язык по средней линии. Симптом Бабинского D > S. Повышенные сухожильные рефлексы D > S. В позе Ромберга – падение назад. Координаторные пробы – мимопопадание и интенция D > S. Парезов, чувствительных нарушений конечностей нет. Сухожильные рефлексы оживлены D = S. Тазовые функции контролирует. МРТ и МРА – см. рисунок 4. Через 3 дня на фоне лечения бетасерком, семаксом, глицином и мильгаммой жалобы на головокружение. Неврологически: горизонтальный крупноразмашистый нистагм. Глоточные рефлексы снижены D < S. Девиация языка вправо, девиация язычка влево. В позе Ромберга – неустойчива, падение назад. Координаторные пробы – мимопопадание и интенция D > S. Через 6 дней на фоне прежней терапии жалоб нет. Неврологического дефицита нет. На основании жалоб, анамнеза, лабораторных и инструментальных данных, неврологического осмотра установлен верифицированный диагноз «варианты строения артериального русла головного мозга (передняя трифуркация правой внутренней сонной артерии, задняя трифуркация левой внутренней сонной артерии, гипоплазия правой вертебральной артерии) с явлениями хронической ишемии головного мозга в виде транзиторных вертебробазилярной недостаточности и статико-координационных нарушений».

Катамнез: последующее 12-месячное наблюдение без лекарственной терапии пациентки Ш., 1960 г.р. неврологичекого дефицита не выявило.

Таким образом, примеры 1 и 2 подтверждают закономерность высокой вероятности цереброваскулярной патологии от сложности вариантов строения и топографии артериального круга большого мозга среди прочих равных условий [2].

Пример 3, эпизоды 1 и 2 могут рассматриваться как клинически значимая аномалия развития артериального русла головного мозга с явлениями вертебро-

базилярной недостаточности и свидетельствуют о временном ослаблении кровообращения и снижении кровотока в бассейнах мозговых артерий, что может рассматриваться и как преходящая дисциркуляторная проблема.

Поскольку морфологические варианты строения артериального русла головного мозга не меняются в процессе онтогенеза, но может меняться морфофункциониональное состояние сосудов (детерминированная облитерация пупочной вены у человека), то транзиторный неврологический дефицит может рассматриваться как адатация организма к нейродегенеративным ситуациям в рамках генетически детерминированнго процесса или как результат нейробиологической адаптации головного мозга.

Таким образом не всегда преходящий неврологический дефицит – заболевание, иногда – это клинически зримая часть адаптационных процессов в организме человека на протяжении его онтогенеза.

Список литературы

1. ***Горбунов А. В.*** Морфогенез и варианты развития головного мозга человека / А. В. Горбунов, А. А. Молдавская. – Тамбов : Центр-Пресс, 2008. – 216 с.

2. ***Горбунов А. В.*** Варианты развития артерий головного мозга человека и цереброваскулярные нарушения / А. В. Горбунов. – Тамбов : Першин Р.В., 2009. – 310 с.

References

1. Gorbunov A. V., Moldavskaya A. A. *Morfogenez i varianty razvitiya golovnogo mozga cheloveka* [Morphogenesis and options for the development of the human brain]. Tambov, Tsentr-Press Publ., 2008, 216 p.

2. Gorbunov A. V. *Varianty razvitiya arteriy golovnogo mozga cheloveka i tserebrovaskulyarnye narusheniya* [Options for the development of the arteries of the human brain and cerebrovascular disorders]. Tambov, Pershin R.V. Publ., 2009, 310 p.

УДК 612.014.46

ВЛИЯНИЕ РЕЖИМА ОСВЕЩЕННОСТИ НА ИНТЕНСИВНОСТЬ ПЕРЕКИСНОГО ОКИСЛЕНИЯ ЛИПИДОВ В НОРМЕ И ПРИ КАДМИЕВОЙ ИНТОКСИКАЦИИ

Светлана Владимировна Котельникова, кандидат биологических наук, доцент, Астраханский государственный технический университет, Российская Федерация, 414056, г. Астрахань, ул. Татищева, 16, kotas@inbox.ru

Андрей Вячеславович Котельников, доктор биологических наук, профессор, Астраханский государственный технический университет, Российская Федерация, 414056, г. Астрахань, ул. Татищева, 16, kotas@inbox.ru

Давид Львович Теплый, доктор биологических наук, профессор, Астраханский государственный университет, Российская Федерация, 414000, г. Астрахань, пл. Шаумяна, 1, dima.tepliy@yandex.ru

Изучено влияние световой (СД) и темновой депривацией (ТД), поддерживаемых на протяжении 1,5 месяцев, на концентрацию продуктов перекисного окисления липидов (ПОЛ) в тканях печени, почек, больших полушарий головного мозга и гонад самцов и самок белых крыс в условиях интоксикации хлоридом кадмия (2 мг на 100 г массы тела перорально в течение 15 дней). Установлено, что при естественном освещении хлорид кадмия вызывает снижение интенсивности ПОЛ в печени и почках самок, что может объясняться повышением активности антиокислительных систем на фоне токсического стресса. В условиях ТД уменьшается количество продуктов ПОЛ в почках и мозге у самцов, в печени, мозге и гонадах у самок. На фоне СД происходит уменьшение количества ТБК-реактантов в почках у животных обоего пола, а в печени и гонадах – только у самок. Хлорид кадмия на фоне депривацией повышает содержание продуктов ПОЛ, что отмечено на фоне ТД в мозге у самцов, в печени и гонадах у самок, а в условиях СД в печени у животных обоего пола.